

Orijinal Görüntü

Kunduracı Göğsü ve Hipertrofik Kardiyomiyopati: Bilinmeyen Birliktelik

Dr. Ahmet GÜNDEŞ, Yrd.Doç.Dr. Ahmet ÇELİK

Mersin Üniversitesi Tıp Fakültesi Kardiyoloji Ana Bilim Dalı, Mersin

Anahtar Kelimeler: Pektus ekskavatum, Kunduracı göğsü, Hipertrofik kardiyomiyopati

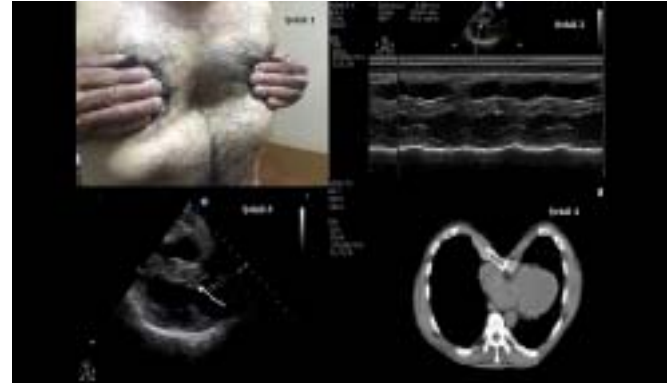
Pectus Excavatum and Hypertrophic Cardiomyopathy: An Unknown Association

Key Words: Pectus excavatum, Funnel chest, Hypertrophic cardiomyopathy

55 yaşındaki erkek hasta, egzersiz sonrası olan nefes darlığı ve göğüste sıkışma hissi ile acil servise başvurdu. Fizik muayenesinde sternal depresyon göze çarpmaktaydı (Şekil 1). Elektrokardiyogramı sinüs ritmi /85 idi ve v2-v6 derivasyonlarda t negatifliği mevcuttu. Tansiyonu 112/65 idi, dinlemekle apekte 1-2 derecede sistolik üfürüm duyulmaktaydı. Laboratuvar incelemesinde CKMB değeri normal iken, troponin değeri 0,1ng/dL idi (referans değer 0-0,04). Transtorasik ekokardiyografi parasternal incelemede 2,08 mm septal hipertrofi (Şekil 2) ve mitral kapak anterior öne hareket tespit edildi (Şekil 3). Minimal mitral yetmezlik mevcuttu. Yapılan toraks bilgisayarlı tomografide kalbin sol hemitoraksa doğru itildiği gözlemlendi (Şekil 4). Büyük damarlara veya kalp boşluklarına ciddi bir bası mevcut değildi. Troponin pozitifliği nedeni ile yapılan koroner anjiyografisinde normal koroner arterler gözlemlendi.

Pektus ekskavatum veya kunduracı göğsü toplumda %0.1-0.8 insidansla en sık görülen konjenital anterior göğüs duvarı defektidir.¹ Vakaların çoğu sadece koz-

metik sorunlara yol açarken, mitral kapak prolapsusu, restriktif akciğer hastalığı, Marfan sendromu, Noonan sendromu ve konjenital kalp hastalıkları ile ilişkili olabilir.^{2,4} Literatürde olmaması sebebiyle kunduracı göğsü ve hipertrofik kardiyomiyopati birlikteliği ilginçtir.



Şekil 1: Pektus ekskavatum olgusu, 2: Transtorasik ekokardiyografi parasternal incelemede 2,08 mm septal hipertrofi, 3: Mitral kapak anterior öne hareketi görülmektedir. 4: Toraks bilgisayarlı tomografide kalbin sol hemitoraksa doğru itildiği görülmektedir.

Kaynaklar

1. Kelly RE Jr, Lawson ML, Paidas CN, Hruban RH. Pectus excavatum in a 112-year autopsy series: anatomic findings and the effect on survival. J Pediatr Surg 2005;40:1275-8.
2. Hasegawa T, Yamaguchi M, Ohshima Y, Yoshimura N, Oka S, Ootaki Y. Simultaneous repair of pectus excavatum and congenital heart disease over the past 30 years. Eur J Cardiothorac Surg 2002;22:874-8
3. Park JM, Varma SK. Pectus excavatum in children: diagnostic significance for mitral valve prolapse. Indian J Pediatr 1990;57:219-22.
4. Redlinger RE Jr, Rushing GD, Moskowitz AD, Obermeyer RJ, Goretsky MJ. Minimally invasive repair of pectus excavatum in patients with Marfan syndrome and marfanoid features. J Pediatr Surg 2010;45:193-99.

Yazı Kayıt

Geliş Tarihi: 29.09.2014

Kabul Tarihi: 26.11.2014

Yazışma Adresi: Ahmet Gündes, Mersin Üniversitesi Tıp Fakültesi Kardiyoloji Ana Bilim Dalı, Mersin

e-posta: agundes5@hotmail.com